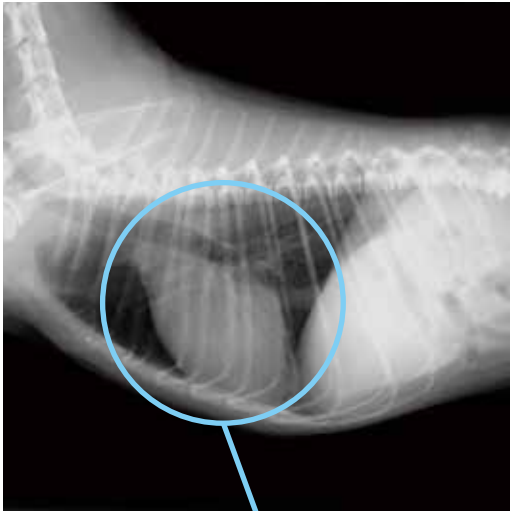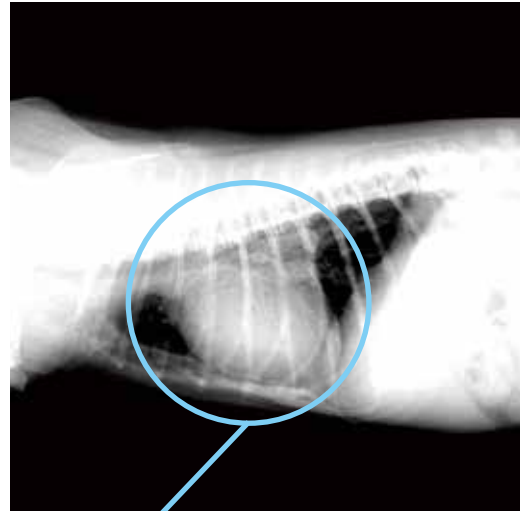


# 僧帽弁閉鎖不全症 (MR)

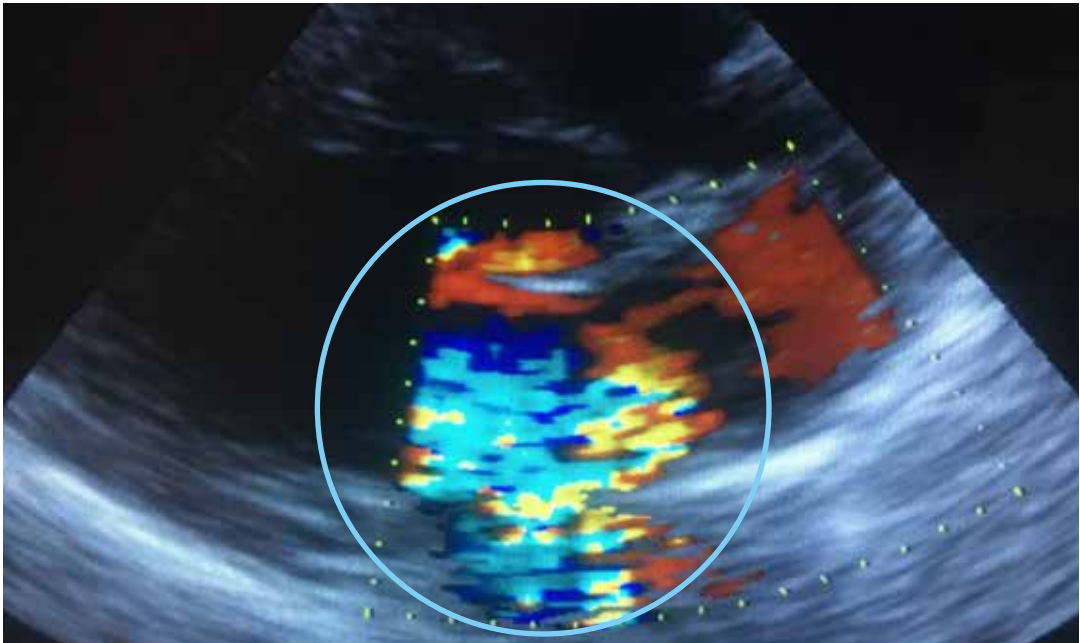
正常



MR症例



正常の心臓に比べ心臓が拡大している



心臓の中に乱流が見られます