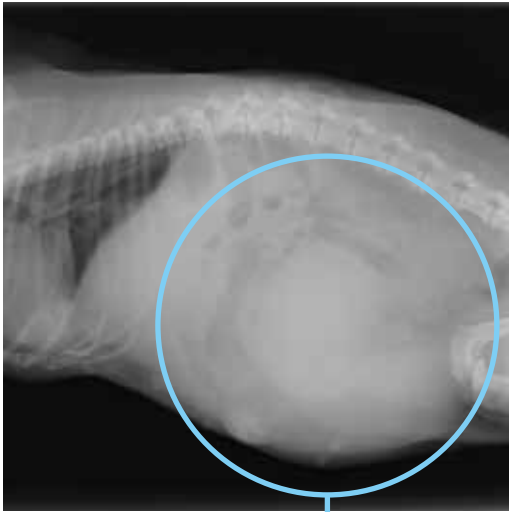

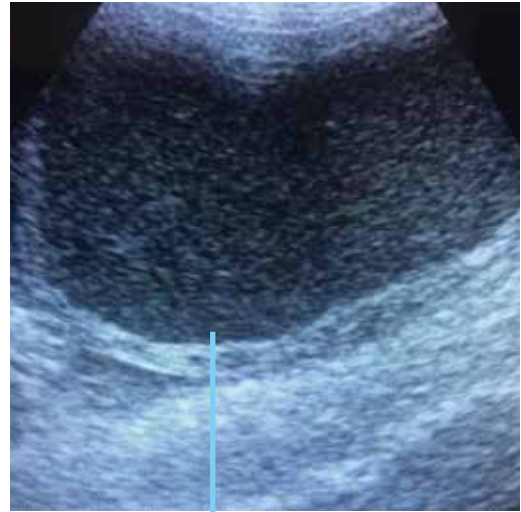
子宮蓄膿症

レントゲン画像



膿がたまり拡張した子宮が
お腹のなかを占めています

超音波画像



拡張した子宮の中に膿が
たまってしまっています